

Americana, 24 de outubro de 2018.

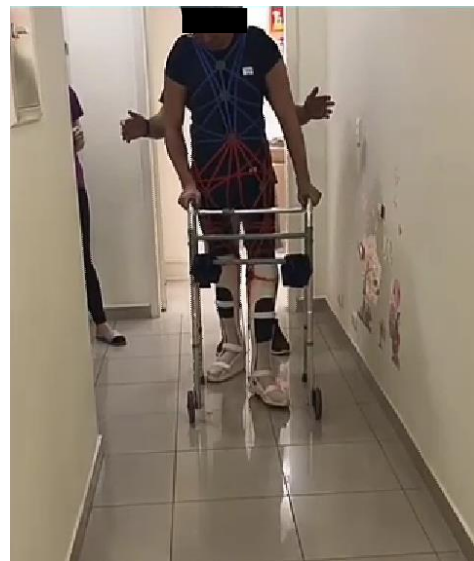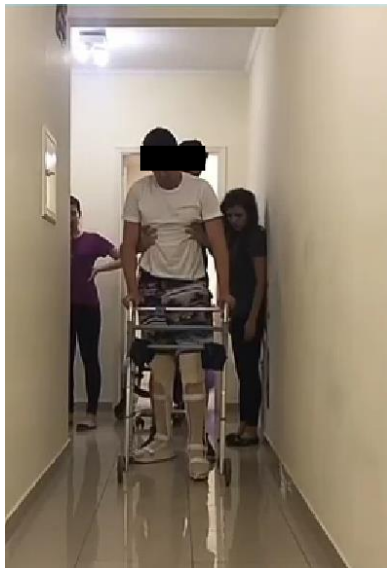Parecer Fisioterapêutico acerca de Veste Treini Exoflex®

Paciente: L.G.M.

Idade: 34 anos


Caso clínico:

O paciente L.G.M., possui diagnóstico de lesão medular em nível T12-L1 decorrente de isquemia secundária a cirurgia cardíaca de colocação de prótese sintética em aorta (devido a aneurisma dissecante de aorta em toda sua extensão; arco da aorta, aorta torácica e aorta abdominal). Prévio a lesão medular, L.G.M. também já havia sofrido fratura de fêmur (o que ocasionou uma diferença de comprimento de membros inferiores) e a retirada de um rim (também devido a isquemia decorrente da cirurgia cardíaca).



Parecer:

Após a colocação da Veste Treini Exoflex® no paciente L.G.M. pudemos notar uma instantânea melhora no alinhamento postural; o paciente relatou sentir maior sensação de “segurança” ao se movimentar com o andador; pudemos retirar o apoio de tronco (suporte dado pelo terapeuta) durante a marcha com o andador (conforme pode ser visto nas imagens acima).



Dra. Leiliane M. dos S. Soares
Fisioterapeuta
CREFITO-3/163055-F