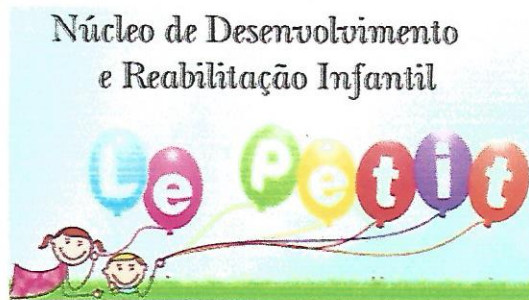



Caso Clínico 3

1. Identificação:

Nome: L. J. Y.

Idade: 4 anos

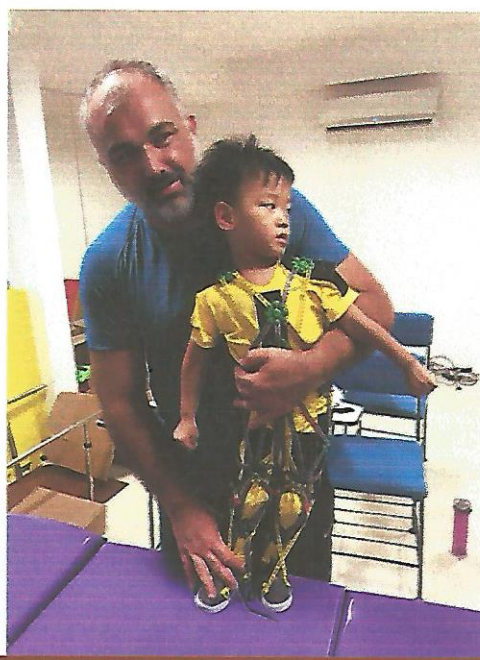

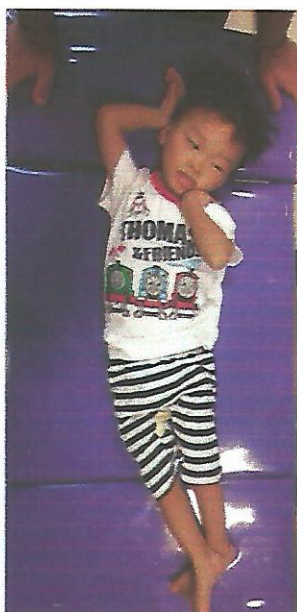
Diagnóstico: Paralisia Cerebral.

2. Histórico Clínico:

Nasceu a termo de parto normal, com sofrimento neonatal, apresentando nota de apgar de 0,1, no 1º e 5º minuto respectivamente. Permaneceu em Unidade de Terapia Intensiva Neonatal por longo período. Na internação fez uso de oxigenioterapia e antibioticoterapia por tempo prolongado.

3. Resumo da Avaliação

Apresenta quadro clínico compatível de Paralisia Cerebral tipo discinética. O Padrão de postura apresentado pela criança é de fixação do RTCA (Reflexo Tônico Cervical Assimétrico), Hipotonia e flutuação de tônus. Apresenta grave comprometimento motor e cognitivo.



4. Conclusão:

Através do uso do Treini Exoflex conseguimos um correto alinhamento biomecânico do corpo por completo, promovendo um melhor controle do tônus flutuante pela criança. Na postura bípede, observamos tônus mantido por um longo período de tempo e a inibição do RTCA.


Juliana T. Bandeira
TERAPEUTA OCUPACIONAL
CREITO - 11960
Juliana Bandeira
Terapeuta Ocupacional